Aus der kgl. Univ.-Augenklinik in München (Prof. Dr. Eversbusch).

Ein kasuistischer Beitrag zu den Hemmungsbildungen des Auges.

Inaugural-Dissertation

zur

Erlangung der Doktorwürde

in der

gesamten Medizin

verfasst und einer

Hohen medizinischen Fakultät

der

Kgl. Bayer. Ludwig-Maximilians-Universität zu München

vorgelegt von

Simon Koschland,
approb. Arzt aus Ichenhausen (Bayern).

München 1904.
Kgl. Hof- und Universitäts-Buchdruckerei von Dr. C. Wolf & Sohn.

Aus der kgl. Univ.-Augenklinik in München (Prof. Dr. Eversbusch).

Ein kasuistischer Beitrag zu den Hemmungsbildungen des Auges.

Inaugural-Dissertation

zur

Erlangung der Doktorwürde

in der

gesamten Medizin

verfasst und einer

Hohen medizinischen Fakultät

der

Kgl. Bayer. Ludwig-Maximilians-Universität zu München

vorgelegt von

Simon Koschland,

approb. Arzt aus Ichenhausen (Bayern).

ACAD LUGD BAT BIBL

München 1904.

Kgl. Hof- und Universitäts-Buchdruckerei von Dr. C. Wolf & Sohn.

Gedruckt mit Genehmigung der medizin. Fakultät der Universität München.

Referent: Herr Prof. Dr. Eversbusch.

Meinen teuren Eltern

in Dankbarkeit und Verehrung

gewidmet.

Digitized by the Internet Archive
in 2026

https://archive.org/details/IA41552301_0181

Über Ektropium uveae congenitum werden uns in der Literatur nur sehr spärliche Mitteilungen gemacht, und alle Autoren, die derartige Fälle beobachteten, erklärten, dass dieser Befund zu den seltenen Anomalieen der Iris gehöre.

Es ist daher nicht uninteressant, einen solchen Fall kennen zu lernen, dem nur noch ein einzig gleichartiger, auch als Ektropium uveae congenitum in der Literatur mitgeteilter, an die Seite gestellt werden kann.

Im folgenden habe ich auch die anderen als Ektropium uveae bezeichneten Fälle angeführt, um eine möglichst genaue Übersicht über diese Missbildung zu geben.

Ich beschreibe jetzt den von mir in der Kgl. Universitäts-Augenklinik beobachteten Fall.

Frl. Anna A., 17 Jahre alt, kam am 30. VI. 1904 in die Klinik, um ihr rechtes Auge untersuchen zu lassen, weil die Sehkraft desselben seit einem Jahre allmählich abgenommen habe. Bei der Untersuchung fand sich als Nebenbefund eine seltene Anomalie der Iris, die als Ektropium uveae congenitum gedeutet wurde. Auf dasselbe werde ich später näher eingehen.

Anamnese: Die Eltern und die vier Geschwister der Patientin leben und sind gesund. Ein älterer Bruder ist stark kurzsichtig. Als Kind hatte Patientin Masern. Sonstige Krankheiten machte sie nicht durch. Bald nach ihrer Geburt wurden in ihrem rechten Auge mehrere kleine braune Pünktchen auf der Regenbogenhaut bemerkt, welche sich im Laufe der Zeit weiter ausgebreitet haben. Erkrankungen

der Augen glaubt sie nie gehabt zu haben. Im Verlaufe des letzten Jahres beobachtete sie, dass die Sehkraft des rechten Auges immer schlechter wurde, weshalb sie endlich die Universitäts-Augenklinik hier aufsuchte. Ausserdem klagt sie über anhaltenden, schon lange bestehenden Kopfschmerz.

Befund: Gesund aussehendes, zart gebautes, junges Mädchen. Das Gesicht weist keine Anomalieen auf. Das linke Auge zeigt äusserlich und ophthalmoskopisch nichts Abnormes.

Das Sehvermögen des rechten Auges ist folgendes:

V. c.: Finger in 1 m Entfernung.

Refraction: subj. —2,0 sphaer. $^{5}/_{35}$

obj. —1,0.

Accom.: N_7 in 9—12 cm Entfernung.

Es besteht eine leichte Insufficienz des M. rectus int. Der Tränensack ist frei. Die Conjunctiva zeigt keine Reizungserscheinungen. Die Hornhaut ist vollkommen klar. Die Vorderkammer ist etwas vertieft. Auf der Iris bemerkt man nach oben, unten und aussen grössere Lappen von brauner Farbe, die vom Pupillarrand ausgehen.

Die Pupillarrection ist deutlich vorhanden.

Linse und Glaskörper sind klar. Die Papille zeigt eine ausgesprochene glaukomatöse Excavation (8 D), welche total und gleichmässig ist, und lässt graue Tüpfelungen erkennen.

Die Gefässpforte ist ganz nasalwärts verschoben und weist eine flache Excavation auf. Die Dioptrieendifferenz beträgt 0,5. Am Papillenrande scheinen die Gefässe unterbrochen zu sein.

Die Gestalt der Papille ist längsoval. Temporalwärts ist ein Chorioidealring vorhanden.

Die Tension des Auges = +1.

Die Gesichtsfeldaufnahme ergibt eine nasale Einschränkung des Gesichtsfeldes mit einem streifenförmigen relativen Skotom.

Diagnose: Glaukom des rechten Auges, Insufficienz des M. rectus internus, Ektropium uveae congenitum.

Es erfolgte am 5. VII. die Aufnahme der Patientin in die Klinik.

Uns interessierte die Anomalie der Iris, deren genaue Beschreibung ich nun folgen lasse:

Bei der äusseren Besichtigung des rechten Auges fällt etwas Merkwürdiges auf. Es hat nämlich den Anschein, als ob von der Pupille aus nach drei Seiten hin Iriscolobome oder eigentlich grössere Defekte in der Iris (d. h. partielle Irideremie) bestünden, so dass die Pupille eine eigenartige, ungleichförmige Gestalt aufweist.

Die fokale Beleuchtung lässt ein ganz anderes Bild erkennen. Man kann jetzt deutlich die gleichmässig runde Pupille scharf abgrenzen, die jedoch nicht vollständig im Zentrum der Iris gelegen, sondern um ein ganz geringes nach innen und oben dislociert erscheint. Von der Pupille aus erstrecken sich ins Irisgewebe hinein drei grössere Lappen von gleichmässiger, dunkelsammetbrauner Farbe, welche nur gering von der schwarzen Farbe der Pupille differiert, jedoch deutlich und scharf von der blassgrauen Iris sich abhebt. Man hält die Partieen sofort für das Pigmentblatt der Iris, dem sie auch nach Farbe und Aussehen entsprechen.

Man könnte nun der Meinung sein, dass wir es hier mit Defekten im Irisstroma zu tun haben, also mit partiellen Iriscolobomen oder besser mit Irideremia partialis (welche man in der Literatur einige Male beschrieben findet, und auf die ich später noch zurückkommen werde), so dass das Pigmentblatt blossliegt.

Man müsste also Vertiefungen im Irisgewebe sicher erkennen können, die jedoch in unserem Falle keineswegs nachzuweisen sind. Vielmehr ergibt eine genaue Untersuchung am Cornealmikroskop bei weiter Pupille folgendes

Bild (siehe Fig. 1): Die Pupille ist kreisrund und etwas nach innen und oben gelegen. Die tiefbraunen Lappen zeigen eine deutliche, gleichmässige, äusserst feine, seichte radiäre Streifung, die in den Pupillarrand übergeht. Die Grenze der Lappen gegen die Iris ist ganz scharf. Ihre Ränder sind im allgemeinen etwas unregelmässig; doch lassen sich Niveaudifferenzen in dem Sinne, als ob ein Defekt im Irisstroma vorhanden wäre, nicht nachweisen, vielmehr macht es ganz den Eindruck, als ob die pigmentierten Stellen ganz in der gleichen Ebene mit der übrigen Iris lägen. Die drei Lappen sind durch normales Irisgewebe voneinander getrennt. Der obere (a) und der äussere (b) liegen sich am nächsten, der untere (c) und der äussere sind am weitesten voneinander entfernt. Die Zeichnung der rechten Regenbogenhaut weicht nicht von der der linken ab. Auch haben beide die gleiche blaugraue Farbe. Nur an einigen Stellen, so im oberen äusseren und besonders im unteren äusseren Drittel der rechten Iris, erkennt man eine grünlichgelbe Verfärbung.

Die Lage und Grösse der Lappen ist folgende: Der eine (a) nimmt eine grosse Ausdehnung im oberen inneren Quadranten der Iris ein und erstreckt sich auch noch ein wenig über die Mittellinie in den äusseren Quadranten hinein; er reicht sehr nahe an die Grenze zwischen Cornea und Sclera heran. Seine Höhe beträgt, vom Pupillarrand aus gemessen, ungefähr $1^1/_2$—2 mm, die grösste Breite 4—5 mm. Der zweite Lappen (b) liegt nach rechts und ein wenig nach oben und ist etwas ungleichmässig geformt; seine Höhe beträgt $2-2^1/_2$ mm, seine Breite ungefähr 3 mm. Der dritte Lappen (c) befindet sich nach innen unten; sein Rand ist etwa halbkreisförmig und an manchen Stellen eingekerbt. Die Höhe beträgt ungefähr $2^1/_2$ mm, die Breite 3 mm.

Nach unten und etwas nach aussen ist auch noch ein schmaler Pigmentstreifen (d), der dem Pupillarrand vom unteren

Lappen aus gegen den äusseren entlang geht, zu erkennen; desgleichen verbindet längs des Pupillenrandes ein ganz schmaler Streifen (e) den unteren mit dem oberen Lappen. Auch der obere ist mit dem äusseren durch einen ganz kleinen Pigmentsaum (f) entlang des Pupillarrandes verbunden. So ist die ganze Pupille vorne vom Uvealblatt eingesäumt.

Ein etwas anderes Bild (siehe Fig. 2) offenbart sich am Cornealmikroskop dem Beobachter des Auges bei starker Miosis desselben. Die Pupille hat ihre Rundung vollkommen beibehalten; sie ist deutlich etwas nach innen und oben dislociert. Die Lappen haben ihre Gestalt verändert, sie sind sämtlich höher aber schmäler geworden. Die Niveauverhältnisse zwischen dem Irisstroma und den Pigmentlappen haben sich nicht verändert.

Bei der Contraction der Pupille ist ein gleichmässiges Mitgehen der Lappen deutlich zu erkennen.

Unsere Annahme, dass hier ein ausgesprochenes Ektropium uveae vorliegt, ist durch unsere Untersuchung also vollkommen gerechtfertigt. Doch erhielten wir einen vollständigen Beweis für die Richtigkeit unserer Annahme: Am 12. VII. nahm wegen des vorhandenen Glaukoms Herr Prof. Dr. Eversbusch unter Narkose die Sclerotomie vor und zwar legte er den Schnitt nach unten und innen von der Cornea an. Dabei streifte er, um zu einer einwandfreien Beurteilung der Veränderung zu gelangen, mit einem feinen Spatel auf der Iris gegen den unteren Pigmentlappen entlang, welcher sich infolgedessen ein wenig zurückzog und zum Teil hinter der Pupille verschwand, so dass nur noch ein kleines Stück des Lappens auf der Iris liegen blieb. Die Lage der beiden anderen Lappen wurde durch dieses Vorgehen nicht beeinflusst.

Am Tage nach der Operation erfuhr ich von Herrn Prof. Dr. Eversbusch, dass der untere Lappen nur zu

geringem Teil noch der Iris aufliege. Am zweiten Tage nach der Operation hatte ich Gelegenheit, mich selbst von den Verhältnissen zu überzeugen. Vom unteren Lappen war, wie am Tage zuvor, nur ein kleines Stück noch über den Pupillarrand herübergeschlagen. Die beiden anderen Lappen hatten ihre Lage und Gestalt beibehalten.

Am 29. VII. konnte ich bei einer nochmaligen Untersuchung des Auges am Cornealmikroskop folgendes konstatieren: Die Pupille ist mässig weit, der obere und der äussere Lappen haben ihre Lage und Gestalt vollkommen beibehalten. Der untere Lappen ist fast vollständig verschwunden. Nur von dem schmalen Pigmentstreifen aus, der den äusseren Lappen mit dem unteren verband (in Fig. 1 mit d bezeichnet), erstreckt sich noch vom Pupillarrand aus etwas schräg nach unten innen ein kleines schmales, zungenförmiges Pigmentläppchen von ungefähr 1 mm Länge und $^1/_2$ mm Breite auf die Iris hinüber. Dann folgt nach innen zu ein kleines Stückchen normalen Irisgewebes bis an den Pupillarrand. Nach innen unten ist noch ein schmaler Pigmentsaum dem Pupillarrand entlang, der an dieser Stelle nicht ganz abgerundet, sondern bei genauer Beobachtung und scharfer Beleuchtung wie mit ganz kleinen, feinen Excrescenzen besetzt erscheint, auf der Regenbogenhaut zu erkennen. Dieser Saum geht in den schmalen Pigmentstreifen über, der die Verbindung des unteren Lappens mit dem oberen bildete (in Fig. 1 mit e bezeichnet). Die Iris präsentiert sich an den Stellen, die früher vom Uvealblatt bedeckt waren, gerade so, wie die anderen normalen Irispartieen. Ihre Zeichnung ist ganz regelmässig. Man kann bei abwechselnder Belichtung und Beschattung des Auges die Bewegungserscheinungen (Zusammenziehung und Ausdehnung) des nun freiliegenden Irisgewebes deutlich erkennen: ein Beweis für das Intaktsein des Stromas.

Wie schon in der Einleitung hervorgehoben wurde, können wir nur noch einen Fall, der auch die auffällige Erscheinung in charakteristischer Form zeigte, verzeichnen. Es ist der von Spiro veröffentlichte.

Er berichtet: „Vor kurzem stellte sich in Prof. Hirschbergs Augenklinik, durch Bindehautsbeschwerden veranlasst, Frl. A. K., 20 Jahre alt, vor. Bei der ersten Betrachtung gewann man den Eindruck, dass die Pupille ihres rechten Auges ungleichmässig erweitert sei und einige grössere nebst mehreren kleineren Iriszacken ebensoviel Synechieen darstellten. Bei näherem Zusehen zeigte sich die Pupille rund. Nach unten reichte, durch mehrfache Einkerbungen in einzelne Lappen geteilt, ein Bezirk von tiefsammetbrauner Farbe, die sich wenig von dem Schwarz der Pupille unterschied, während sie von der blaugrauen Iris sich scharf abhob. Farbe und Aussehen des Bezirkes entsprachen ganz dem des Pigmentblattes der Iris. Die Lappen waren von seichten radiären Furchen durchzogen, die am Pupillarrande regelmässige, zierliche Zähnchen entstehen liessen. Das Ganze ragte über das Niveau der Iris herüber, wie sich durch parallactische Verschiebung nachweisen liess. Am Pupillenspiel nahm die braune Zone gleichmässigen Anteil und zog sich bei mässiger Mydriasis zu einem schmalen Saume zusammen. Die Breite des grösseren lateralen Lappens betrug $2^1/_2$ mm, während sie sonst über $1^1/_2$ mm nicht herausging. Sonst bot das rechte ebenso wie das ganze linke Auge nichts Abnormes. Die Funktion beider Augen war gleich und normal.“

Dieser Fall hat mit dem unserigen ebenso wie die anderen Eigenschaften, so auch das einseitige Auftreten der Missbildung gemein.

Obzwar Ancke, wie Spiro weiter schreibt, das constant doppeltseitige Vorkommen als einen Beweis für ihr

Angeborensein in Anspruch nimmt, so entzieht der vorliegende Fall diesem Beweisgrund den Boden; denn „wie es bei der Ausdehnung der »Pigmentschürze« (wie Hirschberg den Befund nannte) und dem grossen Farbenunterschied natürlich ist, war die auffallende Bildung von den Eltern der Patientin bald nach der Geburt beobachtet worden. Es besteht also kein Zweifel über ihren congenitalen Ursprung".

Auch unser Fall, der die Missbildung nur am rechten Auge zeigte, spricht gegen Anckes Annahme.

In Nagels Jahresbericht für 1902 wird noch über einen Fall, den Fehr mitteilte, referiert und der auch, der Ähnlichkeit halber, hier angereiht werden muss.

Es heisst da: „Fehr stellt einen 26jährigen Mann vor, bei dem sich eine Pigmentschürze der Regenbogenhaut, ein sogenanntes Ektropium uveae congenitum, bei der Untersuchung als zufälliger Befund ergab. Man bemerkt auf der hellbraunen Iris, besonders nasal oben sich deutlich über ihre Oberfläche erhebend, einen in feine Fältchen gelegten Saum von dunkelbrauner Färbung, dessen gezähnelter Rand sich sehr deutlich im Pupillargebiet abhebt und der das Pigmentblatt der Iris darstellt. Sonst sind normale Verhältnisse vorhanden."

Birch-Hirschfeld macht bei der Beschreibung über „einen seltenen Fall von Pigmentanomalie der Iris" Mitteilung von einem Ektropium uveae: „Ein besonderes Verhalten zeigt die Iris am Pupillarrande des linken Auges im inneren unteren Teil, d. h. an derjenigen Stelle, die der Mitte des grossen Pigmentfleckes zugewendet ist. Hier schlägt sich ein schwarzes Pigmentblatt von leicht unregelmässiger Contour, aber scharf begrenzt gegen das Irisgewebe, auf die Vorderfläche der Iris herüber, bei mittlerer Pupillenweite bis zur Grenze zwischen innerem und mittlerem Drittel der Iris reichend. Bei Loupenbetrachtung erkennt man auf seiner

sammetartigen Oberfläche eine kleine Fältelung, so zwar, dass die einzelnen Falten nach der Pupillenmitte zu convergieren. Dieses Pigmentblatt, das augenscheinlich mit der retinalen Pigmentschicht der Irishinterfläche in direkter Verbindung steht, liegt deutlich vor dem Irisstroma.“

Dieser Fall ist von dem unserigen insofern verschieden, als eine diffuse Infiltration von Pigmentzellen in dem locker gefügten elastischen Stroma vorhanden war, als deren Folge eine Heranziehung des Pigmentblattes der Retina eintrat.

Weitere Mitteilungen über Ektropium uveae congenitum gibt v. Hippel in einer Beschreibung über „Hydrophthalmus congenitus“ bei einem vier Wochen alten Kinde: „Am linken Auge besteht ein ausgesprochenes Ektropium des Pupillarrandes, Pigmentlage und Sphincter sind ziemlich weit umgeklappt und mit der Vorderfläche der Iris verwachsen.“

„Es besteht auch am rechten Auge ein Ektropium des Pupillarrandes genau in der gleichen Weise, wie links, nur weniger hochgradig.“

Bei der Beschreibung eines anderen Falles von Hydrophthalmus congenitus bei einem 14jährigen Knaben sagt v. Hippel: „Am Pupillarrand findet sich ein nicht stark entwickeltes Ektropium, an welchem nicht nur die Pigmentschicht, sondern auch der stark entwickelte Sphincter teilnimmt.“

Dies sind die wenigen Fälle von ausgesprochenem Ektropium uveae congenitum, die ich in der Literatur mitgeteilt fand.

Doch gehören wohl hierher auch die Fälle, welche als Ektropium uveae congenitum aufgeführt sind, die aber eigentlich nur Excrescenzen des Pigmentblattes darstellen. Um jedoch eine möglichst ergänzende Zusammenstellung über das „Ektropium uveae congenitum“ zu geben, will ich die Fälle hier anführen.

Vorher will ich aber noch Wicherkiewicz über das Ektropium uveae congenitum sprechen lassen. Er schreibt darüber in seinem „Beitrag zur Kenntnis des Ektropium uveae congenitum“: „Im allgemeinen scheinen pigmentartige Excrescenzen am Pupillarrande, wie sie bei Pferden so häufig vorkommen, bei Menschen ziemlich selten beobachtet worden zu sein. In dem vortrefflichen Werk von Wedl und Bock, betitelt: »Pathologische Anatomie des Auges«, wird keines entsprechenden Falles Erwähnung getan. Die Autoren setzen aber hinzu, Holmes habe bei einem Mediziner am Pupillarrande schwarze, schwammig aussehende Massen, wie beim Pferd, die vielleicht angeboren waren, gefunden. Kleinere dunkelbraune Prominenzen am Pupillarrande sonst gesunder Augen wurden ab und zu beobachtet, mögen aber noch öfter, da sie sich vom schwarzen Hintergrunde der Pupille nicht abheben, bei gewöhnlicher Tagesbeleuchtung übersehen worden sein.“

Dann geht Wicherkiewicz an die Beschreibung des von ihm beobachteten Falles mit der Begründung, „weil die Pigmenthervorragungen eine Ausdehnung einnehmen, wie man sie wohl bei Menschen nicht beobachtet hat und weil ausserdem eine starke Pigmentlage die ganze Hälfte des Vorderstücks der Iris des einen Auges bedeckte und mit den Pigmentexcrescenzen in einiger Beziehung stand“. „Bei lokaler Beleuchtung bemerkte ich vier traubenartige Pupillarauswüchse, deren Farbe etwas dunkler braun als die der Iris erschien. Am linken Auge sind diese Auswüchse noch zahlzeicher und stärker entwickelt und es beträgt die Länge des grössten unter ihnen etwa 3—3,5 mm. Diese Pigmentauswüchse ragen frei in die Vorderkammer, sitzen stellenweise dem Pupillarrande breit auf, stellenweise auf einem schmalen, kurzen Stiel und hindern die Bewegung der Pupille gar nicht, auch berühren sie die vordere Linsenfläche nicht, sie

sind höckerig oder gefaltet und Trüffeln nicht unähnlich, die stärkeren sind löffelförmig ausgehöhlt, mit der Excavation nach vorne gerichtet. Nach Atropinisierung haben sich die Pupillen prompt und regelmässig erweitert, die Pigmentauswüchse sind infolgedessen kürzer aber breiter geworden."

v. Graefe hat in seinem Archiv für Ophthalmologie die Beschreibung einer angeborenen Pigmentgeschwulst auf der rechten Iris einer 15jährigen, gesunden Patientin gegeben. Die Geschwulst, von ovaler Gestalt und schwärzlichbrauner Farbe, im horizontalen Durchmesser 1,5 mm, im vertikalen 1 mm, schien aus dem Pupillarrande hervorgegangen zu sein und bewegte sich mit der Iris. Das Übel dürfte unter dieselbe Kategorie von Uvealektropion zu rechnen sein.

Przybylski beobachtete bei vier Rekruten zottenartige Auswüchse am Pupillarrande, und da Anzeichen einer überstandenen Iritis fehlten, so hat er sie als Anomalie des Pigmentsaumes gedeutet.

Ein von Colsman (Klin. Monatsblätter für Augenheilkunde 1869) beschriebenes Papilloma iridis gehört wohl auch unter die Kategorie des Ektropium uveae congenitum.

Er berichtet: „Die seitliche Beleuchtung der beiden Irides eines wegen leichter Myopie untersuchten Mannes zeigte eine interessante Bildung am Pupillarsaum der Iris, wie man sie wohl in ähnlicher Weise bei Pferden findet. Von der nächst dem Pupillarrand liegenden Fläche der sonst völlig normalen Iris, von gelblichbrauner Farbe, erhoben sich auf beiden Augen dunkelbraun gefärbte, blumenkohlartige Excrescenzen, die in der scheinbaren Höhe von etwa einer halben Linie, jede mit drei Köpfen, in die vordere Kammer gerade nach vorn hereinragten. Sie entsprachen ihrer Grösse nach etwa einem Viertel des Pupillarrandes und sassen auf beiden Seiten symmetrisch nach oben und rechts von der

Pupillenmitte. Es fand sich sonst in Bau und Funktion der Augen nichts Abnormes.“

Über Wucherungen des Pigmentblattes der Iris veröffentlichte im Jahre 1885 Ancke drei Fälle als Ektropium uveae congenitum.

Im ersten Falle bot die Pupille statt des gewöhnlichen scharfen Randes eine Figur, „die in ihren Contouren ungefähr einem kleinen Zahnrad aus einer Taschenuhr glich“, welche Zähnelung durch eine grosse Menge rundlicher Excrescenzen mit dunkelbrauner, sammetartiger Oberfläche bedingt war, die, eine neben der anderen, auf dem freien Pupillarrand aufsassen.

Im zweiten Falle war der freie Pupillarrand mit eigentümlichen, dunkelbraunen, sammetglänzenden Beutelchen besetzt, die besonders nach unten zu stark entwickelt waren und deutlich über den kleinen Kreis der Iris hinabhingen.

Beim dritten Befund war beiderseits der schwarze Saum, der die Pupille umgibt, verbreitert und ganz leicht eingezackt; nach oben hin fanden sich aber beiderseits 2—3 grössere, dunkelbraune Läppchen mit sammetartiger Oberfläche, die zum Teil in die Pupille hineinhingen, zum Teil nach oben gegen die vordere Irisfläche umgeschlagen waren.

Ferner veröffentlichte Bock den Sektionsbefund eines Auges, bei dem er neben einem frei beweglichen Pigmentklümpchen in der Vorderkammer auch Veränderungen des Pupillarrandes fand. Er schreibt darüber: „Die sonst normale Iris ergab folgende Details: Der dunkle Saum am Pupillarrand, welcher der herübergeschlagenen Uvealplatte der Iris entspricht, war im ganzen recht undeutlich ausgeprägt, aber an manchen Stellen reicher an Pigment als gewöhnlich, und diese Partieen ragten noch merklich über den Rand des Sehloches hinaus. Sehr auffallend war eine Anzahl von tiefschwarzen Excrescenzen, welche teils faden-,

teils knopf- oder keulenförmig gestaltet bis zu 1,5—2 mm lang vom Pupillarrande ausgehend in das Gebiet der Pupille zu verfolgen waren. Sie standen nur mit der hinteren Pigmentfläche der Iris in Verbindung und ihr zentrales Ende war vollkommen frei.“

Lommel teilt in seiner Inaugural-Dissertation über „angeborene Irisanomalieen“ vier Fälle von Ektropium uveae congenitum unter dem Namen „Villositates congenitae strati retinalis“ mit:

1. K. H. Ektropium uveae congenitum sehr ausgeprägt, zwei grössere, eine kleinere Excrescenz von oben in das Pupillargebiet hineinragend.

2. Ph. K. Rechts an der Iris am Pupillarrand mehrere Ausläufer des Pigmentblattes, Iris sonst normal. Links: Villositates iridis, sonst normal.

3. A. J. Am Pupillarrand zahlreiche Defekte im Gefässblatt der Iris, ausgefüllt vom Irispigmentblatt; bei oberflächlicher Betrachtung glaubt man, zahlreiche Synechieen zu sehen.

4. F. B. Rechts: am äusseren Pupillenrand überragt das Pigmentblatt das Gefässblatt; sonst normaler Befund.

Die Mitteilungen über das wahre Ektropium uveae congenitum und über Excrescenzen des Pigmentblattes sind also nicht sehr zahlreich, wie wir sahen. Man muss jedoch annehmen, dass in manchen Fällen diese Anomalieen übersehen werden.

Was die Entstehungsart betrifft, so haben wir es in unserem Falle mit einer congenitalen Anomalie zu tun, was keinem Zweifel unterliegt, da, wie aus der Anamnese zu ersehen ist, schon bald nach der Geburt die Missbildung beobachtet wurde. Auch für Wicherkiewicz besteht kein Zweifel über den congenitalen Ursprung der Missbildungen.

Betreffs der Entstehung des Ektropium uveae congenitum herrscht keine vollständige Klarheit.

Wicherkiewicz äussert sich folgendermassen: „Als Produkt einer Entzündung können die Excrescenzen nicht aufgefasst werden, da erstens die Iris ein vollkommen normales Aussehen hat und ferner absolut keine Pigmentauflagerungen auf der Linsenkapsel, wie sie sonst wohl vorkommen würden, bei minutiösester Untersuchung festgestellt werden konnten. Die Frage, auf welche Weise diese Excrescenzen zustande kommen, lässt sich mit absoluter Sicherheit nicht beantworten, doch hat die von Bock vertretene Ansicht, dass es sich um eine mangelhafte Involution der Pupillarmembran handle, viel Bestechendes für sich, um so mehr, als in den zur histologischen Untersuchung gekommenen Fällen nicht nur reines Uvealpigment, sondern auch pigmentiertes Bindegewebe oder ein atrophischem Irisgewebe ähnliches Stroma mit Pigment gefunden wurde (Businelli) Immerhin wird man eine besonders starke fötale Hyperplasie des Uvealpigments annehmen müssen.“

Wie weit derartige Vorgänge bei der entwicklungsgeschichtlichen Genese des Ektropium uveae congenitum eine Rolle spielen, entzieht sich bei der Seltenheit der Fälle der Beurteilung. Doch scheint mir die Ansicht von der „fötalen Hyperplasie des Uvealpigments“ viel Berechtigtes an sich zu haben; denn bezüglich der Entwicklungsgeschichte der Iris schreibt v. Ammon: „Die mikroskopische Untersuchung der Iris von einem kurz vor der Geburt gestorbenen oder von einem neugeborenen Kinde zeigt folgendes: Der Pupillarrand hat hier und dort dünne, kurze Fransen; sie gehen von dem scharf fadenförmig abschliessenden Pupillarrande aus, mit dem sie innig zusammenhängen. Sie endigen einzeln ziemlich dick und fluctuieren im Wasser.“

Und so kann es leicht möglich sein, dass in manchen

Fällen diese „Fransen“ grösser und stärker gebildet oder dass gar breitere Lappen vorhanden sind, die sich auf die Irisvorderfläche herüberschlagen.

Ob für den von uns beobachteten Fall die hier mitgeteilten Momente in Betracht kommen, entzieht sich meiner Beurteilung. Vielleicht ist es gerechtfertigt, anzunehmen, dass im fötalen Leben ein Umschlag kleiner Läppchen vorhanden war, welch letztere während des postfötalen Lebens infolge des Wachstums der Iris sich vergrösserten dadurch, dass sie sich infolge einer Zugwirkung durch Ablösung grösserer Partieen des Uvealblattes in ziemlicher Ausdehnung auf die Irisvorderfläche hinüberschlugen, wo sie haften blieben.

Welche Beziehung die von mir mitgeteilte Missbildung zu dem im Laufe des letzten Jahres auf demselben Auge aufgetretenen Glaukom hat, ist mir nicht ganz klar geworden.

Bei Defekten der Iris oder bei vollständiger Irideremie ist schon öfters Glaukom beobachtet worden, doch konnte nie eine genügende Erklärung dafür gegeben werden. Man nimmt meist eine Verlangsamung der Säftezirkulation aus der Vorderkammer an, so dass Drucksteigerung eintritt.

Ob man diese Hypothese auf unsern Fall übertragen darf? Ob vielleicht die Transsudation durch das Irisgewebe hindurch dadurch, dass ein grosser Teil der Regenbogenhaut mit dem Uvealblatt bedeckt ist, eine Störung erlitt und dadurch eine Drucksteigerung zur Folge hatte? Jedenfalls gehört das Auftreten von Glaukom bei einem 17jährigen Individuum nicht zu den alltäglichen Vorkommnissen.

Doch noch einer anderen Möglichkeit müssen wir Rechnung tragen: nämlich der Annahme, ob nicht das Glaukom, das auf unbekannte Weise entstand, dazu beitrug, dass die Umstülpung des Uvealblattes eine so ausgedehnte wurde.

Denn bezüglich der Veränderungen, die das Glaukom an der Uvea hervorruft, äussert sich Fuchs ungefähr folgendermassen: Die Iris wird atrophisch; sie wird schmäler und dünner. Am besten erhält sich die retinale Pigmentlage, welche durch die starke Schrumpfung der vorderen Irisschichten immer mehr über den Pupillarrand nach vorne gezogen wird (Ektropium des Pigmentblattes). Man findet daher bei der Betrachtung des Auges von vorne den Rand der Pupille von einem ungewöhnlich breiten, schwarzen Saume eingefasst, welcher zuweilen die halbe Breite und selbst mehr von der Irisoberfläche bedeckt. Für diese Annahme würde auch sprechen, dass es auf solch einfache Weise gelungen ist, den unteren Lappen zu reponieren.

Es sei mir gestattet, noch auf zwei Fälle aus der Literatur näher einzugehen, die als „partielle Irideremie" von den Autoren bezeichnet wurden, die aber die Vermutung nahelegen, dass es sich auch bei ihnen um Ektropium uveae congenitum handelte. Der eine Fall ist von Schön, der andere von Gloor beobachtet worden.

Über den letzteren will ich zuerst berichten: Bei einem Mädchen von $6^1/_2$ Jahren war nach der Beschreibung Gloors das Stroma der rechten Iris aussen, oben, unten auf einen schmalen peripheren Ring beschränkt, der zentralwärts sich zackig begrenzte; von hier aus bis zu der senkrecht ovalen, engen Pupille, also in der weitaus grösseren Partie, ist nur das Pigmentblatt zu sehen. Das Kind wies ausserdem eine Asymmetrie des Gesichtes auf, ebenso war das rechte Bein dicker und grösser als das linke. Die linke Iris war normal. Das freiliegende uveale Blatt der rechten Iris zeigte eine feine radiäre Streifung. Nach Einträufelung von Atropin erweitert sich die Pupille prompt und gleichmässig, so dass rechts und links sich nun gleichen, ebenso tritt eine medikamentöse Miosis ein, so dass also das uveale Blatt Muskel-

fasern umschliessen muss. Gloor wirft die Frage auf, ob nicht in dem erhaltenen Stroma doch Sphincterteile vorhanden waren, wie Bock dies einmal beschrieben hat; nach dem bei Miosis gezeichneten Bilde des Falles scheint dies dem Referenten sehr wahrscheinlich. Gloor schlägt für solche seltene Fälle die Bezeichnung: „Aniridia partialis superficialis congenita“ vor. Ätiologisch wird es wegen der ungestörten Contractilität für wahrscheinlich erklärt, dass die Iris in einem frühen Stadium doch vollständig entwickelt war, dass aber eine Rückbildung unter Zurücklassung der Muskelemente erfolgte, vielleicht gleichzeitig mit der physiologischen Rückbildung der Membrana pupillaris (Axenfeld).

Axenfeld, der in Nagels Jahresbericht über den Fall referierte, schreibt dazu: „Die Abbildungen ergeben übrigens eine grosse Ähnlichkeit mit einem breiten Ektropium uveae, bei dem das umgeschlagene Pigmentblatt sehr innig dem Stroma sich angelegt haben könnte. Dann wären auch die sonst sehr schwer verständlichen Contractionsverhältnisse leicht erklärbar.“

Dadurch aufmerksam gemacht, habe ich auch bei dem von Schön mitgeteilten Fall über partielle Irideremie die Anschauung gewonnen, dass es sich vielleicht auch hier um Ektropium uveae congenitum gehandelt hat.

v. Ammon berichtet darüber in der Monatsschrift für Medizin 1838: „Dr. Schön in Hamburg berichtet über »einen merkwürdigen Fall eines angeborenen teilweisen Mangels der Regenbogenschleimhaut«. Ich untersuchte das linke blaue Auge eines wohlgebildeten fünfjährigen Mädchens, welches nach Aussage der Mutter mit dem Fehler dieses Auges geboren wurde. Derselbe besteht darin, dass nur zwei Dritteile des Pupillarrandes nach oben und innen normal gebildet sind, hingegen das letzte Dritteil fehlt und zwar so, dass von den beiden Ecken des normalen Pupillenrandes aus

nach aussen und unten bis fast eine Linie vor der Verbindung der Sclerotica und Cornea aus der Substanz der Iris ein ungleich gerundetes Stück von der Grösse der Durchschnittsfläche einer Erbse fehlt, die Pupille somit sich nach unten und aussen mit mehreren und zwar dreien ungleichen, keine Bewegung zeigenden Ausschnitten hin erstreckt. Betrachtet man diese normwidrige Pupille aber genau, so entdeckt man bald eine höchst merkwürdige, noch nicht bekannt gewordene Erscheinung. Man unterscheidet nämlich deutlich eine runde Pupille, deren Grund vollkommen schwarz ist, und in der ungleichen Lücke der Iris einen dunkelbraunrötlichen Grund, der offenbar durch die hintere, Pigment enthaltende Partie der Iris bedingt ist, welche den Pupillenrand nach unten und aussen vervollständigt und wirklich deutliche Bewegungserscheinungen, die mit denen des normal gebildeten Pupillenrandes ganz gleich ist, zeigt. — Das Mädchen sieht mit dem Auge ebenso deutlich als mit dem andern wohlgebildeten Auge. — Bei diesem Bildungsfehler scheint mir zweierlei höchst bemerkenswert. Erstens nämlich die Form des teilweisen Mangels der Regenbogenhaut und zweitens das Bestehen der hinteren Partie der Regenbogenhaut (der Uvea) und die in derselben deutlich wahrnehmbaren Bewegungserscheinungen.“

Auch v. Ammon findet es merkwürdig, dass die Uvea mit Bewegungserscheinungen begabt ist, findet aber keine Erklärung dafür. Aus dieser Bemerkung und aus der Abbildung, die v. Ammon in seinem Atlas über Missbildungen des menschlichen Auges gibt, habe ich die Anschauung gewonnen, dass wir es auch in diesem Falle vielleicht mit Ektropium uveae congenitum zu tun haben.

Am Schluss meiner Arbeit erfülle ich die angenehme Pflicht, meinem hochverehrten Lehrer, Herrn Professor

Dr. Eversbusch, für die gütige Überlassung des Krankheitsfalles und die liebenswürdige Unterstützung bei der Bearbeitung desselben sowie für die freundliche Übernahme des Referates meinen besten Dank auszusprechen.

Literatur.

1. Nagel Michael: Jahresbericht der Ophthalmologie.
2. Zentralblatt für prakt. Augenheilkunde.
3. Knapps Archiv der Augenheilkunde.
4. Graefes Archiv für Ophthalmologie.
5. Zehender: Klin. Monatsblätter für Augenheilkunde.
6. v. Ammon: Klin. Darstellung der angeborenen Krankheiten des Auges und der Lider.
7. v. Ammon: Monatsschrift für Medizin.
8. Lommel: Angeborene Irisanomalieen. (Inaug.-Dissert.)
9. Fuchs: Lehrbuch der Augenheilkunde.

Lebenslauf.

Am 11. September 1879 wurde ich in Ichenhausen (Bayern) geboren, kam 1891 nach München in das Luitpold-Gymnasium, das ich im Juli 1899 absolvierte. Im Herbst 1899 bezog ich die Universität München, um mich dem Studium der Medizin zu widmen und beendete am 4. Juli 1904 die Approbationsprüfung.

Meine akademischen Lehrer waren die Herren Professoren: Rückert, v. Baeyer, Hertwig, Goebel, Graetz, v. Röntgen, v. Voit, v. Kupffer, Mollier, v. Bauer, v. Tappeiner, v. Angerer, v. Winckel, Eversbusch, v. Bollinger Gruber, v. Ranke, Stumpf, Schech, Emmerich, Posselt, Klein, Herzog, May, Schlösser, Haug, Schmidt.

Ich fühle das Bedürfnis, ihnen allen an dieser Stelle meinen herzlichsten Dank auszusprechen.

Fig. 1.

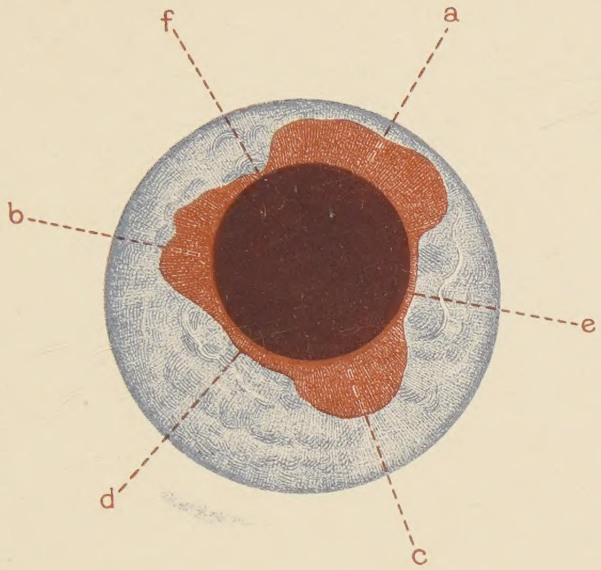

Fig. 2.